研究报告

定量组织速度成像对家兔肺动脉栓塞模型的动态观察

刘燕萍[1], 端学军[2], 卢爱霞[1], 张　磊[1]

(1,深圳市罗湖区人民医院超声科,深圳,广东　518001;2,深圳市中医院超声科,深圳,广东　518033)

【摘要】 **目的**　评价定量组织速度成像技术对检测家兔肺动脉栓塞模型右室功能的应用价值。**方法**　家兔 22 只,经耳缘静脉注入栓子制成急性肺动脉栓塞模型。分别于造模前、造模后即刻、造模后 1 周及 3 周观察家兔右心室动态变化情况。存储心尖四腔心切面定量组织速度成像(QTVI)图像并进行脱机分析。**结果**　造模后即刻,右室游离壁基底段,中间段的收缩期峰值速度(V_P)均较造模前明显减低,达峰时间(T_{Vp})延长,三尖瓣口舒张早期峰值血流速度/舒张晚期峰值血流速度(Ve/Va)大于 1。差别具有显著性意义($P<0.05$)。造模后 1 周,右室游离壁基底段,中间段的收缩期峰值速度(V_P)均较造模前减低,达峰时间(T_{Vp})延长,较造模后即刻组差别无显著性意义,但 Ve/Va 小于 1。造模后 3 周,右室游离壁基底段,中间段的收缩期峰值速度(V_P)较造模前仍减低, Ve/Va 比值小于 1。较造模后 1 周组差别具有显著性意义($P<0.05$)。组内比较收缩期峰值速度,右室游离壁基底段均较中间段增大,差别具有显著性意义。但收缩期达峰时间,两者差别无显著性意义。**结论**　定量组织速度成像能够直观反映家兔右室舒张及收缩功能状况,是评价动物肺动脉栓塞模型右室功能的重要手段。

【关键词】 定量组织速度成像;肺动脉栓塞;收缩期峰值速度;模型;右室功能

【中图分类号】R-33　　【文献标识码】A　　【文章编号】1671-7856(2015) 08-0044-04

doi: 10.3969.j.issn.1671.7856. 2015.008.009

Dynamic survey of the rabbit models of pulmonary artery embolism by quantitative tissue velocity imaging

LIU Yan-ping[1], DUAN Xue-jun[2], LU Ai-xia[1], ZHANG Lei[1]

(1. Luohu District People's Hospital, Shenzhen 518001, China;
2. Shenzhen Traditional Chinese Medicine Hospital, Shenzhen 518033)

【**Abstract**】 **Objective**　To evaluate the diagnostic value of quantitative tissue velocity imaging (QTVI) in the detection of right ventricle function in a rabbit model of pulmonary artery embolism. **Methods**　Twenty-two healthy adult rabbits were used in this study. The animal models of acute pulmonary embolism were created by injecting gelatin sponge into the ear vein of rabbits. The changes of right ventricle function were dynamically observed at immediately, 1 week, and 3 weeks after the establishment of acute pulmonary embolims models. QTVI images of the 4-chamber view at cardiac apex were recorded and analyzed by off-line analysis. **Results**　The V_P was significantly reduced immediately after the models were built compared with the data before modeling in both the basal and middle segments, the TQ-S was prolonged, and Ve/Va >1 ($P<0.05$). The V_P at1 week after modeling was not significantly decreased than the data before modeling in both the basal and middle segments, and the TQ-S was prolonged, but the Ve/Va ratio was <1 ($P<0.05$). At 3 weeks after modeling, the V_P was decreased compared with the data before modeling, and the Ve/Va ratio was <1 ($P<0.05$). The intra-group comparison showed that the V_P of the basal segment of right ventricle free wall was enhanced than that of the

[通讯作者]刘燕萍(1982 -),女,研究方向:心脏彩超。E-mail: 157176831@qq.com。

middle segment ($P<0.05$), but TQ-S was not obviously prolonged in both the two segments. **Conclusions** Quantitative tissue velocity imaging can reflect the contraction and relaxation of right ventricle in rabbits precisely. It is a good method to evaluate the function of right ventricle in animal models of pulmonary artery embolism.

【**Key words**】 Quantitative tissue velocity imaging; Pulmonary artery embolism; Systolic peak velocity; Right ventricle function; Rabbit models

心功能的评价对于心脏病患者的治疗、随访、转归及预后都具有十分重大的意义。过去人们往往只关注左心室作为“血泵”功能的重要性,而对于右心室在循环系统中作为“容量泵”的作用认识不足。近年来研究发现右心室“容量泵”的作用正常与否能直接影响整个循环系统的功能,右心室功能的研究才日益受到重视。但右心室在解剖学和形态学上的独特性,使得检测相对困难,故对右心室功能及形态的研究并不深入[1]。定量组织速度成像技术[2]是一项基于多普勒频移原理定量评价心肌功能的技术,它克服了传统超声的不足,直观的定量检测心肌运动的速度,方向及心室功能。本研究意在探讨利用定量组织速度成像技术评价肺动脉栓塞模型右心系统舒缩功能改变的可行性及应用价值。

1　材料和方法

1.1　实验动物及实验环境

家兔 22 只,动物生产合格证号:SCXK(闽)2008-0002,体重(2.2 ± 0.3) kg,同一批次,雌雄不限。于福建医科大学实验动物中心喂养,使用合格证号:SYXK(闽)2012-0003。

1.2　仪器与试剂

Vivid 7 数字式高桢超声显像仪(该机具有组织多普勒、应变、应变率显像方式和图像分析与后处理定量分析软件),购自美国 GE 公司;MAGE PRO 4.0 显微镜结合计算机显微图像分析系统,购自日本 Olympus 公司;明胶海绵,规格 6 cm × 2 cm × 0.5 cm,购自金陵药业股份有限公司,南京金陵制药厂。

1.3　动物实验

家兔 22 只,经耳缘静脉注入明胶海绵栓子(10 ×1 ×1) mm 制成急性肺动脉栓塞模型。于造模后即刻及造模后第 1、第 3 周周末观察模型右心室变化情况。二维图像上常规测量右室舒张末期内径,肺动脉主干内径,肺动脉峰压差,肺动脉最大血流速度,并计算三尖瓣口舒张早期峰值血流速度与舒张晚期峰值血流速度(Ve/Va)的比值等结果。多普勒图像上应用定量组织速度成像分析软件分析心尖四腔心切面右室游离壁基底段(三尖瓣环连接处)及中间段的组织速度曲线。测量收缩期峰值速度,收缩期达峰时间、Tei 指数。计算 3 个心动周期的参数的平均值,本试验采用的超声图像参数为:Vivid 7 超声仪,探头频率 10 MHz,深度 3.5 cm,帧频 >100/s。

1.4　统计学方法

利用 SPSS 12.0 统计分析软件进行分析,所有测值用 $\bar{x} \pm s$ 表示,以 $P<0.05$ 为差异有显著性意义。

2　结果

2.1　二维超声测量结果

右室舒张末期内径,肺动脉主干内径,肺动脉峰压差,肺动脉最大血流速度造模前各家兔之间的差异无统计学意义,造模后即刻较造模前明显增大,三尖瓣口血流 E/A 峰比值均大于 1。造模后 1 周较造模前明显增大,三尖瓣口 Ve/Va <1。造模后即刻与造模后 1 周右室舒张末期内径,肺动脉主干内径,肺动脉峰压差,肺动脉最大血流速度之间的差异具有显著性意义,造模后 1 周各项值均较造模后即刻要小,更接近造模前的数据. 造模后 3 周右室舒张末期内径,肺动脉主干内径与造模前未见显著性差异,但肺动脉峰压差,肺动脉最大血流速度较造模前低,与造模后 1 周之间无显著性差异,三尖瓣口 Ve/Va 仍 <1,见表 1。

2.2　定量组织速度成像测量结果

家兔造模后即刻基底段及中间段 V_p 均较造模前下降($P<0.05$),T_{Vp} 明显延长($P<0.05$),但三尖瓣 Ve/Va >1。造模后第 1 周末,基底段及中间段的 V_p 较造模前下降($P<0.05$),T_{Vp} 延长($P<0.05$),但较造模后即刻数值回升($P<0.05$),第 1 周末三尖瓣 Ve/Va <1,造模后第 3 周末,基底段及中间段的 V_p 较造模前轻度下降($P<0.05$),T_{Vp} 轻度延长($P<0.05$), 较造模后即刻及造模后 1 周数值升高,但第 3 周末三尖瓣 Ve/Va <1。造模后 Tei 指数均较造模前增高,造模后即刻 Tei 指数较造模前增高最多,造模后 1 周及造模后 3 周 Tei 指数轻度下降,接近造模前,见表 2,图 1。

表 1 造模前后各个阶段右室舒张末期内径,肺动脉主干宽度,肺动脉峰压差,肺动脉最大血流速度,三尖瓣口血流 E/A 峰比值($\bar{x} \pm s$)

Tab. 1 Right ventricular end-diastolic diameter, pulmonary artery trunk width, pulmonary artery peak pressure difference, pulmonary artery peak flow velocity, and tricuspid valve flow Ve/Va ratio($\bar{x} \pm s$) before and after the model establishment

基本参数 Basic parameters	造模前 Before	造模后即刻 Immediately	造模后 1 周 1 week after	造模后 3 周 3 weeks after
例数(只) Cases	22	22	17	11
右室舒张末期内径(mm) Right ventricular end-diastolic diameter	5.05 ± 0.12	7.31 ± 0.87*	6.42 ± 0.87*#	5.06 ± 0.11
肺动脉主干内径(mm) Pulmonary artery trunk width	4.55 ± 0.45	7.54 ± 0.33*	5.24 ± 0.44*#	5.04 ± 0.08
肺动脉峰压差(mmHg) Pulmonary artery peak pressure difference	2.20 ± 0.56	1.90 ± 0.21*	1.61 ± 0.16*#	1.63 ± 0.21*
肺动脉最大血流速度(cm/s) Pulmonary artery peak flow velocity	0.73 ± 0.07	0.09 ± 0.004*	0.63 ± 0.04*#	0.64 ± 0.03*
三尖瓣口 Ve/Va 比值 Tricuspid valve flow Ve/Va ratio	>1	>1	<1	<1

造模后即刻,造模后 1 周,造模后 3 周与造模前比较,* $P<0.05$,造模后 1 周与造模后即刻比较,# $P<0.05$

Note. To compare the changes immediately, 1 week, and 3 weeks after the model sestablishment with that before modeling, * $P<0.05$. To compare the changes immediately and 1 week after the model establishment, # $P<0.05$.

表 2 造模前后各个阶段右室游离壁基底段及中间段组织速度成像改变($\bar{x} \pm s$)

Tab. 2 Changes in the quantitative tissue velocity imaging of the basal segment and middle segment of right ventricle($\bar{x} \pm s$) before and after the model establishment

		造模前 Before	造模后即刻 Immediately after	造模后 1 周 1 week after	造模后 3 周 3 weeks after
例数 Cases		22	22	17	11
基底段 Basal segment	V_P	7.89 ± 2.98	5.87 ± 1.50*	6.10 ± 1.11*	5.97 ± 0.39*
	T_{Vp}	0.04 ± 0.02	0.10 ± 0.03*	0.11 ± 0.02*	0.11 ± 0.02*
	Ve/Va	>1	>1	<1	<1
中间段 Middle segment	V_P	6.60 ± 3.98	3.52 ± 1.11*	2.70 ± 0.49*	3.21 ± 0.55*
	T_{Vp}	0.04 ± 0.02	0.11 ± 0.02*	0.11 ± 0.02*	0.11 ± 0.01*
	Ve/Va	>1	>1	>1	<1
TEI		0.51 ± 0.07	0.57 ± 0.08	0.56 ± 0.06*	0.52 ± 0.05*

造模后即刻,造模后 1 周,造模后 3 周与造模前比较,* $P<0.05$

Note. To compare the changes immediately, 1 week, and 3 weeks after the model establishment with that before modeling, * $P<0.05$

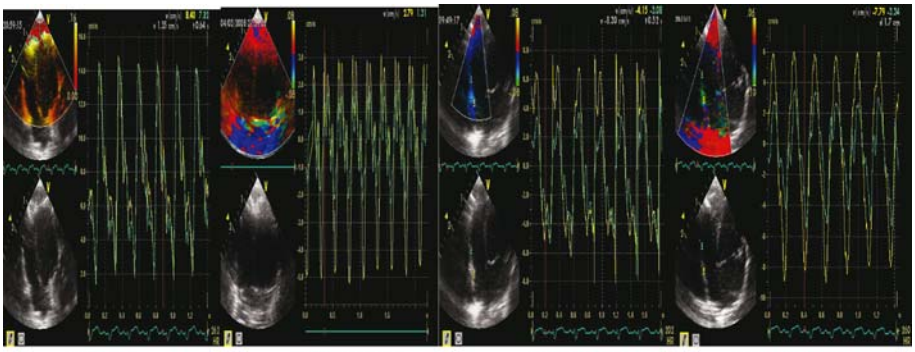

A 造模前 Before　B 造模后即刻 Immediatelyafter　C 造模后1周 1 week after　D 造模后3周 3 weeks after modeling

图 1 造模前后各阶段右室组织速度成像变化

Fig. 1 Changes in the quantitative tissue velocity imaging of right ventricle before and after the model establishment

2.3　大体标本及病理结果

实验结束当日处死家兔 5 只(其中两只造模后 5 min 内死亡),大体标本显示:兔肺肿胀,表面呈深红色,以肺膈叶肿胀明显(图 2,B)。病理显示肺泡充血,渗出,坏死不明显,肺泡间隔少量炎性细胞浸润(图 3,B)。实验第 1 周末处死家兔 6 只,大体标本显示:兔肺体积肿大或缩小,表面呈苍白色、暗红色、黑色,或者苍白区内夹杂点状黑色坏死,栓塞部位均为两肺膈叶,以右肺膈叶坏死更明显(图 2,C)。病理显示局部肺组织片状坏死,淤血,炎性细胞浸润,小血管及纤维组织增生,肺泡含气减少(图 3,C)。实验第 3 周末处死全部家兔,共 11 只,大体标本显示:兔肺普遍缩小,程度不一。肺表面呈苍白色,少许暗红色,或者其间夹杂有少量黑色坏死区,栓塞部位多为肺膈叶,右侧稍多于左侧(图 2,D)。病理显示局部肺组织坏死,淤血,炎性细胞浸润,可见肺组织机化,肺泡含气进一步减少(图 3,D)。图 2,A 及图 3,A 是造模前正常家兔的大体标本及病理结果(图 2,3 见彩插 3)。

3　讨论

右室舒张末期内径,肺动脉主干内径在造模后 3 周与造模前无显著性差异,但肺动脉峰压差,肺动脉最大血流速度较造模前低,与造模后 1 周之间差异无显著性,三尖瓣口 Ve/Va <1。说明造模后 3 周时已不能仅用二维图像完成对肺动脉栓塞的动态观察。研究表明右室收缩期速度参数与年龄无显著相关,所以一旦出现收缩期峰值速度下降,达峰时间延迟即可提示右室收缩功能减退[3]。右室达峰时间的延迟在一定程度上说明右室心肌收缩活动存在延迟现象。从造模后 1 周及 3 周 QTVI 结果可见,三尖瓣 Ve/Va <1,T_{V_P},V_P仍小于栓塞前,说明造模 3 周后仍残留有收缩及舒张功能的减退,这一点通过观察二维图像是检测不到的。本实验造模后即刻 Tei 指数较造模前增高最多,造模后 1 周及造模后 3 周 Tei 指数轻度下降,接近造模前,说明家兔心功能在造模后的整个过程中出现好转,但仍低于造模前。二维图像的改变在肺动脉栓塞急性期可能更加直观,但在肺动脉栓塞的进展期及慢性期组织速度成像的结果会更加的真实。

谢明星等[4]指出右室游离壁心肌的峰值运动速度沿心室壁长轴运动方向存在速度阶差,基底段速度最高,中间次之,心尖最慢,与本试验研究结果吻合。收缩期峰值速度在肺动脉造模前、后基底段均大于中间段。说明右室游离壁基底段在右室收缩及舒张过程中发挥的作用最大[5-7]。造模后即刻右室基底段及中间段 V_P减低,T_{V_P}延长,但三尖瓣 Ve/Va >1。考虑急性肺动脉栓塞后右室容量负荷显著增大,做功增多,通过 Frank-Starling 机制增加心输出量来缓解容量负荷的突然增多。但是这种代偿机制是以心脏的收缩或舒张功能受损为代价的,在定量组织速度曲线图上表现为 T_{V_P}的延长,V_P减低,三尖瓣 Ve/Va >1。说明此时舒张功能并未出现明显的减退。但造模后 1 周, 3 周三尖瓣 Ve/Va <1,说明可能在急性肺动脉栓塞过程中收缩功能的改变是早于舒张功能的改变的。

Tei 指数是 1995 年由 Tei C 等提出的一个综合性评价心功能的指标,因为很多心功能的评价指标都是单一性的收缩或舒张功能指标,但当出现收缩及舒张功能同时异常时,综合性的 Tei 指数表现更加合理[8],目前 Tei 指数已被大多数学者广泛运用。

QTVI 为研究肺动脉栓塞后右心功能的发展,变化提供了重要的依据。可以用于监测和评价肺动脉栓塞后融栓治疗的效果,所以临床应用前景广阔。

参考文献:

[1] 田庄, 方理刚, 方全, 等. 超声心动图评价右心室功能的价值[J]. 心血管病学进展, 2007, 28(3): 412-415.

[2] 孟祥春, 孙锟, 张玉奇, 等. 组织速度显像技术定量估测先天性心脏病右心室容量负荷过重时右心室功能[J]. 医学影像学杂志, 2004, 15(12): 991-994.

[3] Weidemann F, Eyskens B, Jamal F, et al. Quantification of regional left and right ventricular radial and longitudinal function in healthy children using ultrasound-based strain rate and strain imaging[J]. Am Soc Echocardiogr, 2002, 15(1): 20-28.

[4] 谢明星, 王静, 王新房, 等. 定量组织速度成像技术评价正常成人右心室局域心肌功能[J]. 中华超声影像学杂志, 2006, 15(3): 168-170.

[5] 孙娟, 王志斌. 组织多普勒成像评价 ASD 封堵术后右心室长轴收缩功能的变化[J]. 浙江医学, 2007, 29(8): 792-794.

[6] Pellerin D, Sharma R, Elliott P, et al. Tissue Doppler, strain and strain rate echocardiography for the assessment of left and right systolic ventricular function[J]. Heart, 2003, 89: 9-17.

[7] 张捷. 实时三维超声心动图结合心导管技术评价房间隔缺损封堵治疗前后右心功能的研究[D]. 福建医科大学, 2012.

[8] 赵利辉, 黄灿亮, 周贵明, 等. 组织多普勒 Tei 指数评价肺动脉高压患者右心室功能[J]. 中国医学影像学杂志. 2010, 18(4): 318-321.

〔修回日期〕2015-07-09